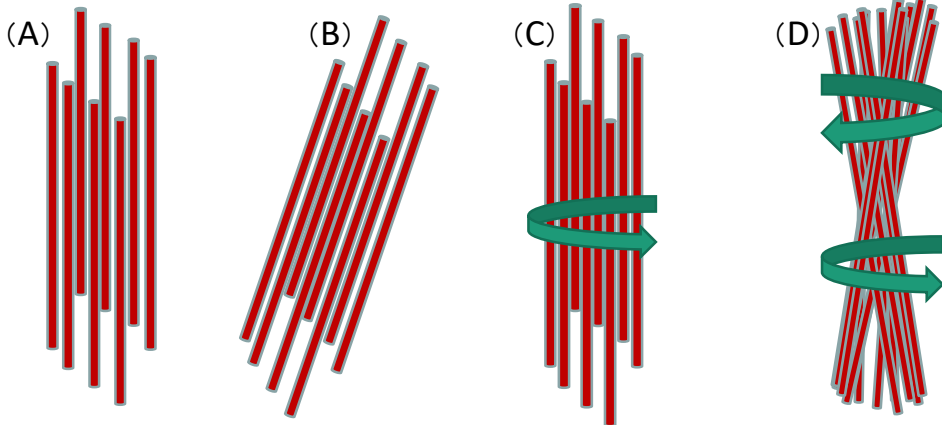



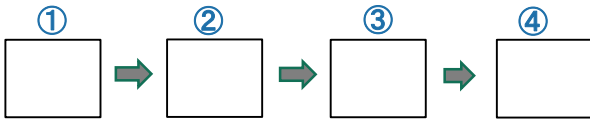
《問1》オルソコルテックスのIFの模式図として正しいものかどれか？



(答)

《問2》下のオルソコルテックスの断面の指紋状の解説文に合わせて、右の写真を並び替えなさい。

- ①真ん中はパラと同じように丸くなっているが、
- ②だんだん楕円になっていき、
- ③最後に指紋のような、ただ線だけが見えている状態になる。
- ④そういうマクロフィブリルの配列になっている。



《問2》以下のオルソコルテックスとパラコルテックスの空欄を適正な語句で埋めて表を完成させなさい。

パラコルテックス	オルソコルテックス
IFが真っ直ぐに配列	IFが( )
クセ毛の( )に多い	クセ毛の( )に多い
SS結合が( ) ⇒ ( )	SS結合が( ) ⇒ やわらかい
( )が多い	( )が多い
酸性染料で染まりやすい	( )で染まりやすい

《問3》塩基性アミノ酸と酸性アミノ酸を2つずつ挙げなさい。

塩基性アミノ酸( ) ( ) 酸性アミノ酸( ) ( )

《問4》ストレート施術は通常のパーマに比べて難しい理由として考えられる以下の文章の空欄を埋めなさい。

外側のオルソコルテックスは( )が少なく( )。内側のパラコルテックスは( )が多く、( )。つまりクセ毛は、硬いものと軟らかものを( )

ようなものであるから、真っ直ぐにするのは難しい。

《問5》ウェーブのない毛(オルソがなくパラだけの毛)はあるのか？

(答)